



MALADIE DE EALES : A propos de 2 observations

Y.Rifay ;
N.Boutimzine ;
S.Tachfouti ;
Z.Jaja ;
O.Cherkaoui ;
M.Lezrek ;
R.Daoudi
Service d'ophtalmologie A
Hopital des spécialités -Rabat

RESUME

La maladie de Eales est une vasculopathie occlusive idiopathique de la rétine périphérique affectant le jeune adulte. C'est un trouble rétinien hémorragique inflammatoire idiopathique qui est un diagnostic d'exclusion. Elle touche les hommes en bonne santé entre 20 et 40 ans, mais peut également toucher les femmes de la même tranche d'âge.

Nous rapportons 2 cas de maladie de Eales révélés par une hémorragie intra vitréenne.

Cas n°1

Le premier est un patient âgé de 18 ans qui a présenté une baisse d'acuité visuelle de l'œil droit. L'examen a objectivé une hémorragie de vitré de l'œil droit avec des périphlébitis de la moyenne périphérie de l'œil gauche. Une IDR à la tuberculine était à 14 mm, la radiographie de thorax a mise en évidence des adénopathies latéro-trachéales. Il a reçu un traitement antituberculeux, une photocoagulation au laser de l'œil gauche puis de l'œil droit après éclaircissement du vitré puis a développé une membrane épirétinienne.

Cas n°2

La deuxième est une patiente âgée de 32 ans ayant la notion de baisse de vision résolutive de l'œil droit avec des myodésopsies depuis 3 ans, qui consulte pour un épisode de baisse d'acuité visuelle de l'œil droit. L'examen trouve une hémorragie de vitré de l'œil droit et des périphlébitis avec des vaisseaux tortueux et des hémorragies en taches au niveau de l'œil gauche. L'IDR à la tuberculine était à 23 mm phlycténulaire. La recherche de BK était négative. Un traitement antituberculeux avec corticothérapie ont été administrés avec photocoagulation des zones d'ischémie rétinienne de l'œil gauche. La maladie de Eales est un trouble rétinien hémorragique inflammatoire idiopathique qui est un diagnostic d'exclusion. Elle touche les hommes en bonne santé entre 20 et 40 ans, mais peut également toucher les femmes de la même tranche d'âge

ABSTRACT

Eales disease is an idiopathic occlusive vascular disease of the peripheral retina affecting young adults. Eales disease is an idiopathic inflammatory hemorrhagic retinal disorder is a diagnosis of exclusion. It affects healthy men between 20 and 40 years, but can also affect women in the same age group.

We report 2 cases of Eales disease revealed by a vitreous hemorrhage

Case n°1

The first one is a 18 year old patient, who presented a decrease in visual acuity of the right eye. The review objectivied vitreous hemorrhage in the right eye with periphlebitis in the midperiphery of the left eye. A TST was 14 mm, a chest radiography demonstrated latero tracheal lymphadenopathy. He received TB treatment, a laser photocoagulation of the left eye and right eye after clarification of the vitreous and then persisted epiretinal membrane.

Case n°2

The second one is a 32 years old patient with a history of decreased vision-limiting of the right eye with myodesopsies of the right eye for 3 years, who consults for lower AV of the right eye. The examination found vitreous hemorrhage of the right eye and periphlebitis with tortuous vessels and bleeding in spots at the left eye. The tuberculin skin blister was 23 mm. The BK was not isolated in this patient. TB treatment with corticosteroids was administered with photocoagulation areas of retinal ischemia of the left eye.

INTRODUCTION

La maladie de Eales est une vasculopathie occlusive idiopathique de la rétine périphérique affectant le jeune adulte. Elle se caractérise par des périphlébitis qui peuvent se compliquer d'occlusions avec ischémie et néo-vaisseaux. Les auteurs rapportent 2 cas de maladie de Eales découvertes par des hémorragies de vitré.



OBSERVATIONS :

Cas - Case n°1

Jeune patient âgé de 18 ans, ayant une notion de contagé tuberculeux dans la famille, a consulté pour une baisse brutale et indolore de l'acuité visuelle de l'œil droit. L'examen ophtalmologique à l'admission a trouvé une acuité visuelle à « voit bouger la main » au niveau de l'œil droit et 10/10 P2 au niveau de l'œil gauche. L'examen biomicroscopique a trouvé au niveau de l'œil droit un segment antérieur normal, un TO à 14mm Hg et au FO une hémorragie de vitré dense empêchant la visualisation de la rétine, l'examen de l'œil gauche trouve un segment antérieur normal, un TO à 13 mm Hg, le FO a montré des engainements vasculaires avec des hémorragies en tâches et des vaisseaux tortueux intéressant la moyenne périphérie rétinienne. L'angiographie à la fluorescéine (Fig 1) de l'œil gauche a mis en évidence des diffusions au niveau de la paroi vasculaire des arcades temporales avec des territoires d'ischémie et néovaisseaux. L'aspect clinique faisait évoquer le diagnostic de maladie de Eales. Le bilan para clinique retrouve à la radiographie thoracique une pleurésie avec des adénopathies hilaires. L'Intradermoréaction (IDR) à la tuberculine était positive à 14 mm, La ponction pleurale a montré un liquide Rivalta positif. Le lavage broncho alvéolaire a mis en évidence le BK. Les autres examens biologiques réalisés étaient normaux (NFS, électrophorèse de l'Hb, sérologie VDRL, TPHA, VIH, Toxoplasmose, anticorps, antinucléaires et anti DNA natif, anticorps ANCA) Le patient a été traité par anti bacillaire pour une durée de 6 mois avec une corticothérapie orale à la dose de 1mg / Kg /j. une photocoagulation au laser a été réalisée au niveau de l'œil gauche. Un mois plus tard, l'hémorragie de vitré a régressé, une photocoagulation au laser a été réalisée sur l'œil droit. L'évolution a été marquée par la stabilisation de l'œil gauche et l'apparition d'une membrane épimaculaire de l'œil droit (Fig 2).

Cas - Case n°2

Patiente âgée de 32 ans, a consulté pour une baisse brutale indolore de l'AV de l'œil droit ayant survécu 3 semaines avant l'admission. Elle rapporte 3 épisodes de baisse d'AV brutale spontanément résolutive depuis 3 ans. Dans ses antécédents, on note l'absence de la notion de contagé tuberculeux.

L'examen ophtalmologique a trouvé une AV de l'œil droit à « Voit bouger la main » et de l'œil gauche à 10/10 P2.

L'examen biomicroscopique de l'œil droit a trouvé un segment antérieur normal, un TO à 11 mm Hg avec une hémorragie dense du vitré (Fig 3) empêchant l'examen de la rétine. L'examen de l'œil gauche a montré un segment antérieur normal, un TO à 12 mm Hg avec au fond d'œil des engainements vasculaires et des hémorragies rétinienne en tâches (Fig 4). L'angiographie à la fluorescéine a mis en évidence des périphlébites des arcades temporales (Fig 5) avec des territoires ischémiques sans néo-vaisseaux. La radiographie thoracique était normale. L'IDR à la tuberculine était positive à 23 mm. L'échographie oculaire de l'œil droit n'a pas montré de décollement de rétine. Les examens biologiques réalisés étaient normaux (NFS, électrophorèse de l'Hb, sérologie VDRL, TPHA, VIH, Toxoplasmose, anticorps, antinucléaires et anti DNA natif, anticorps ANCA). Ainsi, le diagnostic de maladie de Eales a été retenu. Un traitement anti bacillaire de 6 mois associé à une corticothérapie orale a été prescrit en concertation avec le phtisiologue. Une photocoagulation au laser des territoires ischémiques de l'œil gauche a été réalisée.

DISCUSSION

La maladie de Eales a été décrite en 1880 au Royaume Uni par un ophtalmologiste Britannique, Henry Eales qui décrivait un syndrome associant une hémorragie rétinienne récidivante avec une hémorragie intra vitréenne, une constipation et un épistaxis chez le sujet jeune. Il névoquait pas d'inflammation accompagnant la maladie. [1,2]

La maladie de Eales affecte souvent les sujets jeunes en bon état général âgés entre 20 et 40 ans. Les hommes sont les plus affectés, et ce, à un âge plus précoce que les femmes.[1]

La plupart des auteurs distinguent le « vrai Eales » et le « soi-disant Eales » ou « Eales-like » [3]. Le « vrai Eales » prédomine en Inde, au Pakistan, en Afghanistan ou auMoyen-Orient, touche trois hommes pour une femme, âgés de 30 à 40 ans et est le plus souvent bilatéral. Le « Eales-like » survient sans prédisposition

géographique ni de sexe, et est uni ou bilatéral avec ou pas d'hyalite. Le premier signe est la non perfusion des capillaires périphériques avec une évolution centripète. [4]

A ce jour, la physiopathologie de la maladie de Eales n'est pas élucidée. Elle peut être considérée comme une périphlébite retienne idiopathique, il est controversé s'il s'agit d'une atteinte non inflammatoire des parois des vaisseaux rétinien ou un épiphénomène associé à un autre processus inflammatoire.

La maladie de Eales serait multifactorielle selon les auteurs, avec implication du génome de Mycobacterium tuberculosis, de l'auto-immunité rétinienne, des antigènes du groupe HLA classe I et II, du stress oxydatif, et des lésions dues aux radicaux libres [5].

Helm et.al rapportent une série de 32 cas,

deux patients avaient une tuberculose pulmonaire active comme dans notre premier cas [1]. Dans la série de Renie et al. Sur 19 patients présentant une maladie de Eales, l'IDR était positive avec radiographie pulmonaire normale chez 8 cas comme dans notre deuxième cas [6]. Il a aussi été montré la présence des génomes de M. tuberculosis, chelonae, et fortuitum dans des membranes vitréo rétinienne et dans le vitré, ainsi qu'une hypersensibilité aux protéines de M. tuberculosis [7,8], sans établir un lien de causalité. Dans 2 autres cas la maladie de Eales était associée à une IDR positive avec mise en évidence de MycobacteriumTuberculosis dans les prélèvements de liquide bronchique[8]. Sur le plan histopathologique, Il s'agit d'un engainement vasculaire non spécifique fait de lymphocytes périvasculaires sans cellules



géantes ni nécrose.

La maladie de Eales survient de façon bilatérale dans 70 à 80% des cas chez des hommes en bonne santé avec comme symptômes initiaux une baisse d'acuité visuelle et des myodesopsies comme dans le cas de nos patients. Le tableau Clinique comporte des engainements vasculaires, une non perfusion rétinienne périphérique, néovascularisation rétinienne, hémorragie intra vitréenne, hyalite, néovascularisation du segment antérieur, réaction de chambre antérieure avec précipités retrocornéens (par contiguïté avec une hyalite) et un œdème maculaire cystoïde. La néovascularisation est observée jusqu'à 80% des patients avec une maladie de Eales [9]. Un système de classification pour évaluer la sévérité de la maladie a été créé pour les périphlébites rétiniennes périphériques idiopathiques qui comporte 4 stades permettant de déterminer le pronostic [10, 11].

La maladie de Eales est un diagnostic d'élimination, cependant d'autres rétinopathies associées à l'inflammation et la néovascularisation doivent être évoquées en premier lieu. Cela comporte la rétinopathie diabétique, la sarcoïdose, l'occlusion de branche veineuse, le Lupus érythémateux systémique, la parvite, la maladie de Behçet, la syphilis, la tuberculose, la toxoplasmose, la granulomatose de Wegener et la choroïdopathie de Birdshot. L'angiographie à la fluorescéine est un moyen essentiel de diagnostic et guide le traitement des patients ayant une non perfusion rétinienne périphérique et une néovascularisation. La non perfusion capillaire est typique dans la maladie de Eales, elle est généralement confluyente [10].

La photocoagulation au laser est le traitement de première intention des patients avec néovascularisation et non perfusion [12]. On retrouve peu de publications concernant le traitement de la maladie de Eales par les antituberculeux.

Les corticoïdes pourraient être bénéfiques chez les patients présentant une hypersensibilité tuberculique associée à une vascularite. [13].

La baisse d'acuité visuelle est souvent le résultat des complications de la néovascularisation, décollement de rétine ou l'hémorragie intra vitréenne persistante [14].

La vitrectomie avec la photocoagulation rétinienne peut être utilisée pour les hémorragies de vitré persistantes secondaires à la néovas-

cularisation [14, 15].

Le pronostic de la maladie de Eales est réservé, spécialement dans des zones sous médicalisées. Dans les zones médicalisées, les résultats thérapeutiques sont meilleurs sous traitement.

CONCLUSION :

La maladie d'Eales est un trouble rétinien hémorragique inflammatoire idiopathique qui est un diagnostic d'exclusion. Elle touche les hommes en bonne santé entre 20 et 40 ans, mais peut également toucher les femmes de la même tranche d'âge.

A travers une évaluation systémique et des examens complémentaires appropriés comme l'angiographie à la fluorescéine, le diagnostic de maladie de Eales peut être posé. Le traitement précoce améliore le pronostic de cette maladie. ■

REFERENCES :

1. Helm CJ, Holland GN. Ocular tuberculosis. *Surv Ophthalmol*, 1993;38:239-56.
2. Kumaravelu S, Johri S, Mukherji JD, et al. Eales' disease with neurological manifestations. *J Assoc Physicians India* 2002;50:596-8.
3. Weber M. Table ronde sur les vasculopathies rétiniennes: Eales. *J Fr Ophtalmol* 2001;24:984-6.
4. Therese KL, Deepa P, Therese J, Bagyalakshmi R, Biswas J, Madhavan HN. Association of mycobacteria with Eales' disease. *Indian J Med Res* 2007;126:56-62.
5. Amazouzi A, Dafrallah L, Kabbaj A, Tachfouiti S, Cherkaoui O, Ibrahimy W, et al. Maladie de Eales et allergie tuberculique. *J Fr Ophtalmol* 2004;27:924-6.
6. Rennie WA, Murphy RP, Anderson KC, et al. The evaluation of patient with Eales' disease. *Retina*, 1983;3:243-8.
7. Abu EL-Asrar AM, Al-Kharashi SA. Full panretinal photocoagulation and early vitrectomy improve prognosis of retinal vasculitis associated with tuberculo-protein hypersensitivity (Eales' disease). *Br J Ophthalmol* 2002;86:1248-51.
8. Ndoye RP, Wane AM, Ba EA, Demedeirosa ME, Kaa MA, Ndiaye Sowa MA, et al. À propos d'un cas de maladie de Eales au Sénégal. *J Fr Ophtalmol* 2008;31:145.
9. Biswas J, Sharma T, Gopal L, et al. Eales' disease: an update. *Surv Ophthalmol* 2002;47:197-214.
10. Saxena S, Kumar D. A new staging system for idiopathic retinal periphlebitis. *Eur J Ophthalmol* 2004;14:236-9.
11. Saxena S, Kumar D. New classification system-based visual outcome in Eales' disease. *Indian J Ophthalmol* 2007;55:267-9.
12. Dehghan MH, Ahmadieh H, Soheilian M, et al. Therapeutic effects of laser photocoagulation and/or vitrectomy in Eales' disease. *Eur J Ophthalmol* 2005;15(3):379-83.
13. Helm CJ, Holland GN. Ocular tuberculosis. *Surv Ophthalmol*, 1993;38:239-56.
14. Kumar A, Tiwari HK, Singh RP, et al. Comparative evaluation of early vs. deferred vitrectomy in Eales' disease. *Acta Ophthalmol Scand.* 2000;78:77-8.
15. J.W. Diallo, Z. Nikiema, A. Daboue, H. Tieno, N. Meda, G.R. Kan ; Maladie de Eales : à propos d'un cas au Burkina Faso, *Journal Français d'Ophtalmologie*, Volume 34, Issue 8, October 2011, Pages 539-542

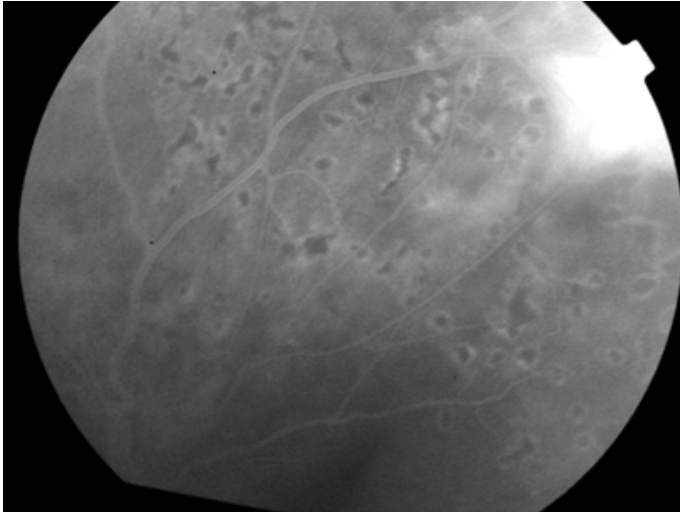


Fig. 1

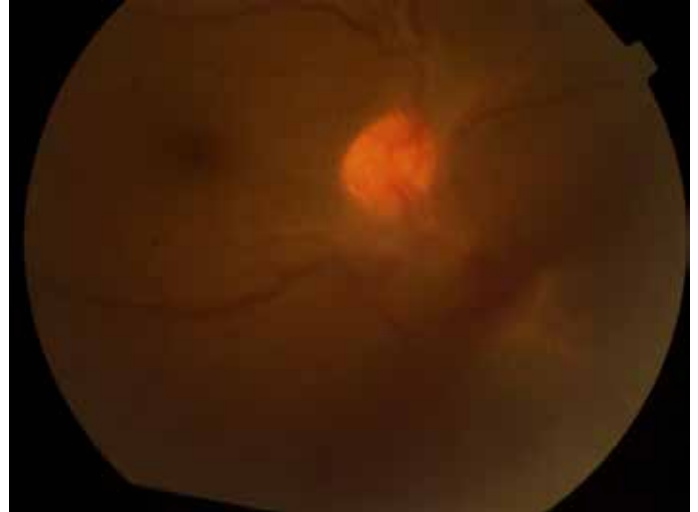


Fig. 2

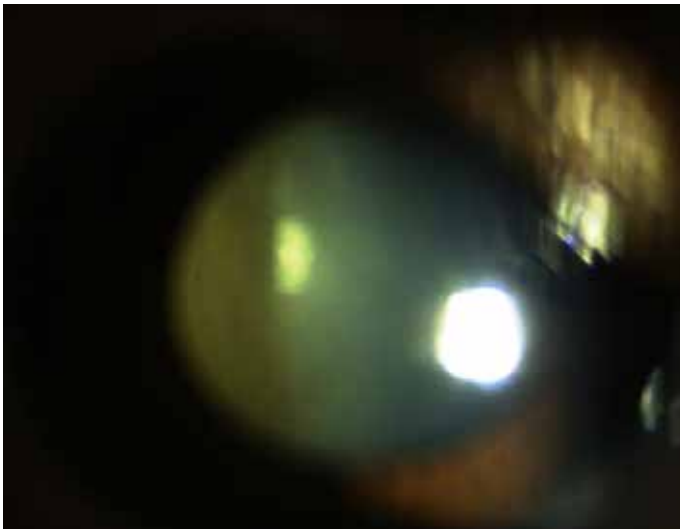


Fig. 3

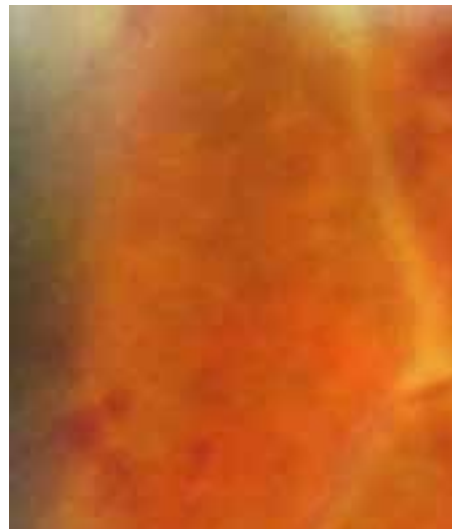

Fig. 4

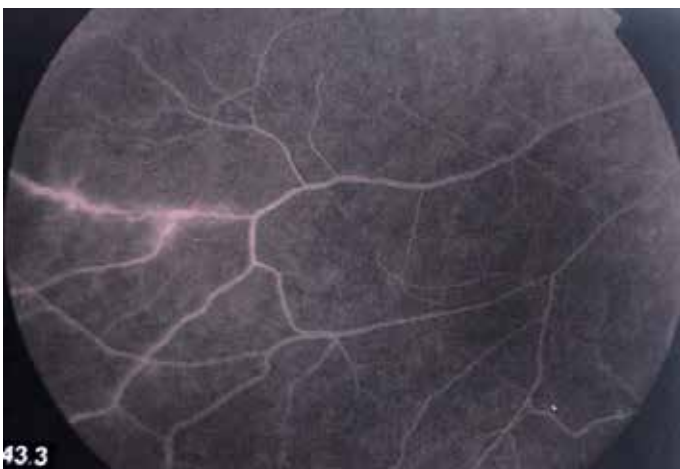

Fig. 5

Adresse de correspondance :

Dr Yasser Rifay.

Imm 3 Appt 7 rue Honain, Agdal , Rabat, Maroc

E-mail : rifayasser1@hotmail.com

Conflits d'intérêts : Aucun

LEGENDE DES FIGURES

Fig 1 : Angiographie à la fluorescéine de l'œil gauche mettant en évidence des diffusions au niveau de la paroi vasculaire des arcades temporales avec des territoires d'ischémie avec neovaisseaux.

Fig 2 : d'une membrane épimaculaire de l'œil droit.

Fig 3 : hémorragie dense du vitré.

Fig 4 : Engainements vasculaires et des hémorragies rétiniennes en tâches.

Fig 5 : Angiographie à la fluorescéine mettant en évidence des périphlébitis des arcades temporales.